



Faculdade INESUL
Instituto de Ensino Superior de Londrina

JANAINA PRIMON ROBERTO
JESSICA ALVES MARRICHI

**A EFICÁCIA DA CINESIOTERAPIA NO PÓS OPERATÓRIO
DE MANGUITO ROTADOR: UM ESTUDO DE CASO**

Londrina
2017

JANAINA PRIMON ROBERTO
JESSICA ALVES MARRICHI

**A EFICÁCIA DA CINESIOTERAPIA NO PÓS OPERATÓRIO
DE MANGUITO ROTADOR: UM ESTUDO DE CASO**

Trabalho de Conclusão de Curso apresentado ao Instituto de Ensino Superior de Londrina - INESUL, como parte dos requisitos para obtenção do grau em Bacharel em Fisioterapia.

Orientador (a): Prof. Esp Glauber Lopes Araújo
Coorientador (a): Dr. Ingrid Fernanda Ramos

Londrina
2017

JANAINA PRIMON ROBERTO
JESSICA ALVES MARRICHI

A EFICÁCIA DA CINESIOTERAPIA NO PÓS OPERATÓRIO DE MANGUITO ROTADOR: UM ESTUDO DE CASO

Trabalho de Conclusão de Curso apresentado ao Instituto de Ensino Superior de Londrina – INESUL , como parte dos requisitos para obtenção do grau em Bacharel em Fisioterapia.

BANCA EXAMINADORA

Prof. Esp Glauber Lopes Araújo.
INESUL – Instituto de Ensino Superior de
Londrina

Dr. Co - Ingrid Fernanda Ramos.
INESUL – Instituto de Ensino Superior de
Londrina

Prof.^a Esp Daniela Azevedo Galdino
da Costa.
INESUL – Instituto de Ensino Superior de
Londrina

Londrina, ____ de _____ de _____.

A EFICÁCIA DA CINESIOTERAPIA NO PÓS OPERATÓRIO DE MANGUITO ROTADOR

Janaina Primon Roberto¹
Jessica Alves Marrichi²
Ingrid Fernanda Ramos³
Glauber Lopes Araújo⁴

RESUMO

O presente artigo tem por objetivo a eficácia da cinesioterapia no pós operatório de manguito rotador, apontando os aspectos fisiológicos e biomecânicos da lesão do manguito rotador, para com isso apontamos a melhor forma de reabilitação dessa lesão. Observamos durante o tratamento um quadro de dor moderada, como limitações de alguns movimentos, como: flexão, extensão, abdução, adução, rotação interna e externa. Foi realizada um estudo de caso na Clínica Escola do Instituto Superior de Londrina (INESUL), com o paciente N.B.S, de 64 anos do sexo masculino, utilizando como referência a base de dados SCIELO, LILACS, BIREME, PUBMED e GOOGLE ACADÊMICO utilizando como termos de procura as palavras. Concluímos através deste estudo a eficácia do plano terapêutico conduzido pela fisioterapeuta, melhorando o ganho de flexibilidade, processo inflamatório e algia aguda, favorecendo com isso, a qualidade de vida pós operatória.

Palavras-Chaves: Manguito Rotador, Cinesioterapia do ombro, Tratamento cirúrgico em ombro.

ABSTRACT

The aim of this article is to evaluate the effectiveness of kinesiotherapy in the postoperative treatment of the rotator cuff, pointing out the physiological and biomechanical aspects of the rotator cuff lesion, in order to determine the best way to rehabilitate this lesion. We observed during the treatment a moderate pain, as limitations of some movements, such as abduction, extension, internal and external rotation among others. A case study was carried out in the Clinic School of the Higher Institute of Londrina (INESUL), with the patient NBS, 64 years old male, using as reference the database SCIELO, LILACS, BIREME, PUBMED and GOOGLE ACADEMICO using as terms Search the words. We concluded through this study the effectiveness of the therapeutic plan conducted by the physiotherapist, improving the flexibility gain, inflammatory process and acute algia, favoring with this, the postoperative quality of life.

Key Words: Rotator Cuff, Shoulder Kinesiology, Shoulder Surgical Treatment.

¹ Discentes do curso de Fisioterapia do Instituto de Ensino Superior de Londrina Inesul.

² Discentes do curso de Fisioterapia do Instituto de Ensino Superior de Londrina Inesul.

³ Fisioterapeuta graduada no Instituto de Ensino Superior de Londrina Inesul (2015), Especialista em Fisiologia pela Universidade Estadual de Londrina, Pós graduanda em Fisioterapia Neurológica Adulto pela faculdade Unyleya.

⁴ Fisioterapeuta graduada no Centro Universitário São Camilo (2005), Especialista em Fisioterapia Respiratória pelo Hospital Santa Casa de São Paulo (2007).

INTRODUÇÃO

O ombro é um conjunto funcional que permite unir o membro superior ao tórax. A função primária do ombro é posicionar a mão no espaço, permitindo, ao indivíduo interagir com o meio ambiente e executar as funções motoras finas. As lesões do complexo do ombro são comuns em todas as populações, não incluindo classes ou cores. A força atuante que garante o funcionamento apropriado da articulação escapuloumeral exige movimentos sincronizados de vários músculos. As lesões dos músculos das articulações do complexo do ombro, podendo estar associadas a função inapropriada do ombro, acarretando dores e comprometimento funcional (DUTTON, 2010).

O manguito rotador é formado por quatro músculos que dá origem na escápula e se inserem nos tubérculos do úmero (supra-espinhoso, infra-espinhoso, redondo menor e subescapular). Seus tendões tornam-se confluentes entre si e a cápsula articular quando se aproximam de suas inserções. O Manguito Rotador trabalha como unidade combinada para estabilizar a cabeça do úmero na cavidade glenóide, o adjetivo rotador poderia perfeitamente ser substituído por compressor, provavelmente o componente mais importante entre as suas múltiplas funções (ANDRADE et al, 2004).

As lesões do manguito rotador (LMR) são uma fonte significativa de dor e disfunção do ombro. Ocorrem principalmente em pacientes ao redor dos 40-60 anos e podem ser de origem traumática ou degenerativa. As principais lesões que afetam o manguito rotador (MR) são as causas mais frequentes de dor, necessitando de uma atenção maior no diagnóstico e tratamento, sendo considerado hoje patologia que exige uma equipe multidisciplinar para melhora da dor (DIAS, et al, 2008).

O complexo articular do ombro deve ter dupla função, uma a de mobilização com a amplitude do braço, expandido para os cotovelos, punhos e mãos e outra a estabilidade, fazendo uso da força, como agarrar, manejar objetos pesados, apoiar-se entre outras, descrevendo a função primária do manguito rotador que consiste na estabilização dinâmica e orientações para o úmero (JAMES, et al.; 2000).

Os distúrbios musculoesqueléticos são a segunda principal causa de novos benefícios previdenciários auxílio-doença no Brasil. Muitos desses casos podem ser causados ou agravados por fatores presentes no ambiente ou nas condições de trabalho. Os distúrbios osteomusculares relacionados ao trabalho (DORT) são

definidos como quadros resultantes de sobrecarga de trabalho e falta de tempo de recuperação do sistema osteomuscular (BRASIL, 2008).

Apesar da vasta quantidade de publicações sobre esse tema, não encontramos, na literatura nacional, um consenso sobre o assunto. A elevada incidência dessa lesão e a grande importância dos aspectos sociais e econômicos relacionados, associadas à divergência existente na literatura sobre o assunto, tornam de extrema relevância a avaliação da cinesioterapia durante a recuperação pós-cirúrgica do manguito rotador.

O objetivo deste estudo é avaliar a eficácia da cinesioterapia no tratamento pós-operatório do manguito rotador, observando as condutas e os procedimentos realizados pelos fisioterapeutas no tratamento e na reabilitação das lesões do manguito rotador. A partir dos resultados deste estudo poderemos delimitar as tendências de eficácia, bem como orientar futuros estudos de qualidade.

DESENVOLVIMENTO

Trata-se de um estudo de caso descritivo e exploratório, a partir da intervenção da fisioterapia pós operatória, ocorrido na Clínica Escola do Instituto Superior de Londrina (INESUL). O paciente foi admitido no serviço da instituição para início do tratamento fisioterápico, após o diagnóstico médico cirúrgico de manguito rotador.

A avaliação abrange itens como anamnese, história da patologia Manguito rotador (M.R), suas principais queixas, atividades físicas, medicações utilizadas, antecedentes pessoais e familiares, exame físico, goniometria, Escala Visual Analógica de dor (E.V.A), teste de força e análise de exames de imagens.

Após a coleta de informações, foi elaborado um plano terapêutico nas dependências da instituição. O período de tratamento foi planejado com início em agosto de 2016 a maio de 2017.

Para a discussão foram adotados artigos que abordam a atuação da fisioterapia na temática em questão, com base de dados pesquisados em: Scielo, Lilacs, Bireme e livros acadêmicos. Para a realização deste estudo, o paciente concordou em participar e portanto assinou o Termo de Consentimento Livre e Esclarecido (TCLE).

Este estudo obedecerá às normas preconizadas pela Resolução 196/96⁵ versão 2012 do Conselho Nacional de Saúde, que versa sobre as diretrizes e normas regulamentadoras de pesquisas envolvendo seres humanos (BRASIL 2012).

Anatomia do Ombro

O ombro é formado por um conjunto de articulações que, associadas, proporcionam um grande arco de movimento nos três planos. Porém, não é apenas a somatória de seus movimentos que é importante para o bom desempenho final, mas também a maneira coordenada que eles ocorrem. Essa harmonia tem como principais objetivos, a diminuição do esforço a que são submetidas às diversas estruturas envolvidas e a manutenção da estabilidade articular (MORELLI; VULCANO, 1993).

O ombro ou a cintura escapular é composto por três articulações: esternoclavicular, acrômio-clavicular e glenoumeral, e duas pseudo articulações que são: escápulo-torácica e subacromial. Sendo a articulação glenoumeral a mais importante, devido sua maior mobilidade e menor estabilidade, que pode ser atribuída à rasa fossa glenóide, à grande e redonda cabeça umeral (LECH; SEVERO, 2003).

Verifica-se que as articulações trabalham junto em um ritmo harmônico, o que permite a movimentação global do ombro. O ombro é uma junta móvel, com uma fossa glenóide rasa, com o mínimo em suporte ósseo e a sua estabilidade da articulação depende dos tecidos moles como músculos, ligamentos e cápsula articular. Essa conformação anatômica determina maior mobilidade articular em troca de menor estabilidade (LECH; SEVERO, 2003).

O ombro é uma unidade funcional e lateralmente, temos a articulação entre o braço e omoplata. Na face anterior do corpo temos a articulação entre a clavícula e uma saliência do omoplata, a articulação acrômio clavicular e na parte posterior a articulação plana entre o omoplata e as costelas. Qualquer distúrbio, agudo ou não, deste complexo articular, com alteração de sua biomecânica, pode levar a dor (GRANDJEAN, 1998).

⁵ Lei nº 196/96 substituída pela Lei nº 466, de 12 de dezembro de 2012. É de suma importância, pois além de ser obrigação do pesquisador que desenvolve estudos envolvendo seres humanos também contribui diretamente para a proteção e preservação da dignidade dos que participam desses estudos.

MANGUITO ROTADOR

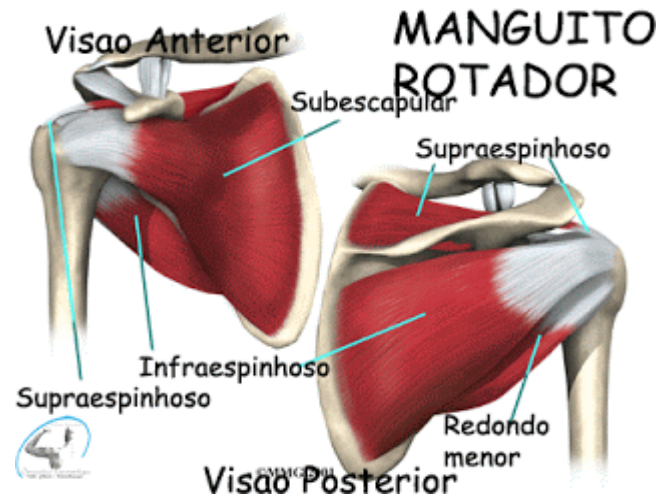
No corpo humano, a maior mobilidade é de responsabilidade do ombro, articulação esta comum, pelas várias formas de lesões decorrentes de esforço ou mesmo desgaste. O ombro permite ao membro superior a funcionalidade, integridade e amplitude para a mão, através de movimentos tridimensional que participa do mecanismo de equilíbrio e propulsão do corpo (LECH; SEVERO, 2003).

O ombro pode ser sede de uma variedade de lesões, a saber: estiramento, inflamação, fibroses, lesão incompleta ou completa do manguito rotador, associada ou não a degeneração articular. São várias as causas que concorrem para o desenvolvimento dos distúrbios do ombro, entre as quais o trauma, a hipovascularização na inserção do músculo supra-espinhoso e o impacto subacromial primário. A síndrome do manguito rotador tem sido descrita em associação com exposição a movimentos repetitivos do braço, elevação e abdução dos braços acima da altura dos ombros (MENDONÇA JR; ASSUNÇÃO, 2005).

A cintura escapular é formada por três diartroses: escápulo-umeral, acromioclavicular, esternoclavicular e uma articulação esferóide: a glenoumeral. Existem três sistemas osteotenioligamentares de deslizamento, quinze ligamentos e dezenove músculos, sendo os principais o cabo longo do músculo bíceps braquial e o manguito rotador (LECH; SEVERO, 2003).

O ombro tem movimentos de elevação ativos de até 180 graus. Este movimento é possível através das contrações musculares sincronizadas de vários músculos. O manguito rotador que possibilita o início da elevação, porém, quem finaliza este processo é o músculo deltóide. O Manguito Rotador é o nome dado a confluência de 4 tendões musculares que se inserem no úmero: o subescapular, o supra-espinhal, o infra-espinhal e o redondo menor. Estes músculos, quando inflamados, são extremamente doloridos (NOGUEIRA-BARBOSA, et al., 2002).

Figura 01– Anatomia do Manguito Rotador



Fonte: NOGUEIRA, et al., 2002.

O manguito, e particularmente o tendão supra-espinhal, deslizam pelo espaço entre a cabeça umeral e o arco córaco-acromial (coracóide, ligamento córaco-acromial e acrômio) e podem ser atritados por estas estruturas durante a elevação do braço. Condições onde geram micro-traumas nesta articulação podem causar inflamação dos tendões que compõem o manguito e da bursa subacromial subdeltóide sobrejacente. Ocorre um processo crônico degenerativo desses tendões, ao longo da vida (NOGUEIRA-BARBOSA, et al., 2002).

Coletivamente, cada tendão funde-se com a cápsula glenoumeral e a reforça, e todos contribuem de maneira significativa para a estabilidade dinâmica da articulação glenoumeral. Superficialmente, encontra-se limitado pelas bursas subdeltóidea e subacromial, que o separam do arco coracoacromial, facilitando o deslizamento do manguito sob o referido arco (CHECCHIA; SANTO, 1992).

Os músculos do Manguito Rotador poderiam ser considerados os sintonizadores delicados da articulação glenoumeral e da cintura escapular, ao passo que os músculos: grande dorsal, redondo maior, deltóide e peitoral são os motores primários. Os músculos do Manguito Rotador funcionam também comprimindo a articulação glenoumeral e agem reduzindo e controlando o cisalhamento vertical transmitido na direção da cabeça do úmero (MOORE, 1994).

Os músculos do Manguito Rotador induzem à abdução da escápula, que é contra balanceada pelos músculos rombóides e elevador da escápula e pelas fibras inferiores do músculo trapézio. Esse equilíbrio de ações é fundamental para a adequação dos ritmos escapulotorácico e escapuloumeral durante os movimentos

do membro superior. Portanto, o Manguito Rotador é um estabilizador dinâmico da articulação glenoumeral e inicia seu movimento por meio da fixação da cabeça umeral contra a fossa glenóide, permitindo que o músculo deltóide exerça a função de elevação e abdução do braço, já que é o músculo que possui o maior braço de alavanca (SOUZA, 2001).

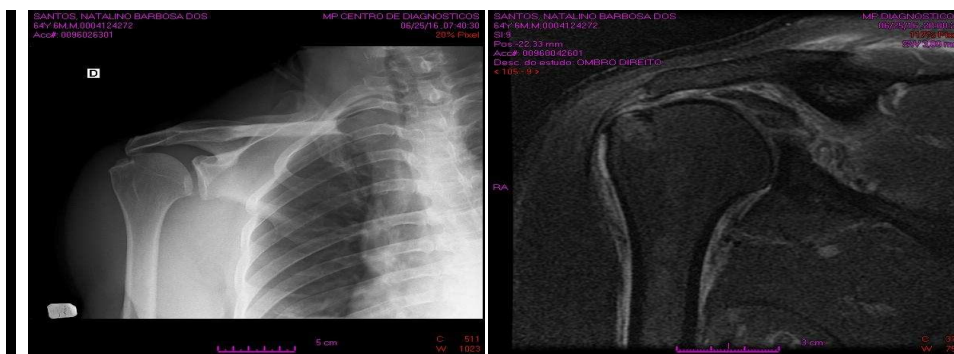Uma das técnicas para o tratamento da lesão a ser utilizada é o reparo parcial artroscópico, essa cirurgia é realizada usando uma câmera sem fazer grande abertura na pele sendo essa a principal cirurgia para fixar novamente o tendão ao osso.

A cirurgia para reparo das lesões do manguito rotador é, atualmente, procedimento comum, sendo realizado tanto por método aberto quanto artroscópico. O aumento do número de cirurgias para essas lesões deve-se ao maior conhecimento das causas, manifestações clínicas e melhora da qualidade dos exames de imagem (GODINHO, et al., 2007).

Relato de Caso

O paciente N.B.S. 64 anos, sexo masculino, aposentado, com diagnóstico de lesão de manguito rotador, apresentava em sua avaliação inicial, dor em ombro direito, diminuição da ADM e força muscular, e sem uso de qualquer órtese como tipóia ortopédica. Questionado sobre suas AVD'S relatou dificuldade para realizar as atividades que necessita de extensão do ombro, como estender roupas, pegar objeto que esteja no alto, higiene pessoal entre outras atividades diárias. O diagnóstico foi confirmado através de exames de imagens.

Imagem 1: Radiografia e Ressonância ombro direito

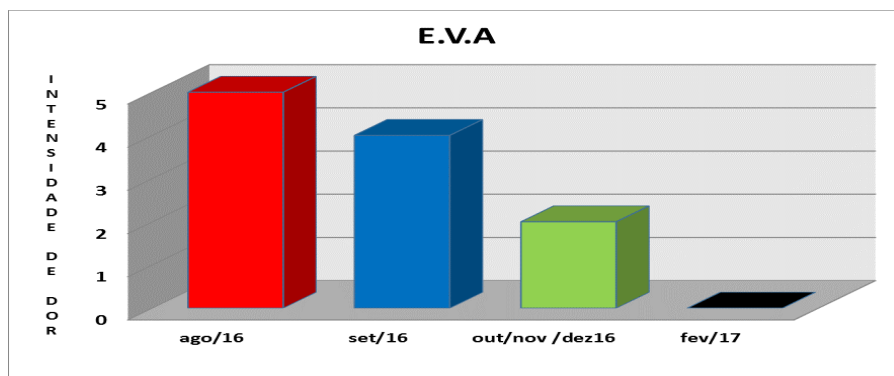


Fonte: Autoria Própria.

Foram traçados condutas para melhora do tratamento durante 20 sessões, onde foi realizado 3 vezes essas medidas, sendo que uma medida na primeira sessão para que através a norteadora do tratamento, a 2ª após 10ª sessão, a 3ª medida na 15ª e finalizando a 4ª medida na última sessão realizada, estes dados foram demonstrado através do gráfico 2.

Foi observada uma correlação referente a intensidade de dor, conforme a escala E.V.A, demonstrando dor moderada correspondendo à cinco, quatro, dois e zero, respectivamente, como demonstrado no gráfico 1.

Gráfico 1: Avaliação conforme escala Escala Visual Analógica (E.V.A), de dores.



Fonte: Grifo Nosso.

Os principais achados na avaliação foram avaliar os movimentos em que o paciente conseguiria realizar ativamente, desde então, o paciente apresentava grandes limitações durante o movimento de flexão, extensão, abdução, adução, rotação interna e externa, comparado ao ombro não comprometido. Durante um exame físico mais detalhado, o mesmo referiu-se incômodo e dores agudas em articulação acromioclavicular, região deltóide, supra espinhal e dores no arco doloroso de abdução de MSD.

Foram realizado alguns testes especiais como: Teste de Neer, Teste de jobe, Teste de queda do braço obtendo resultado positivo.

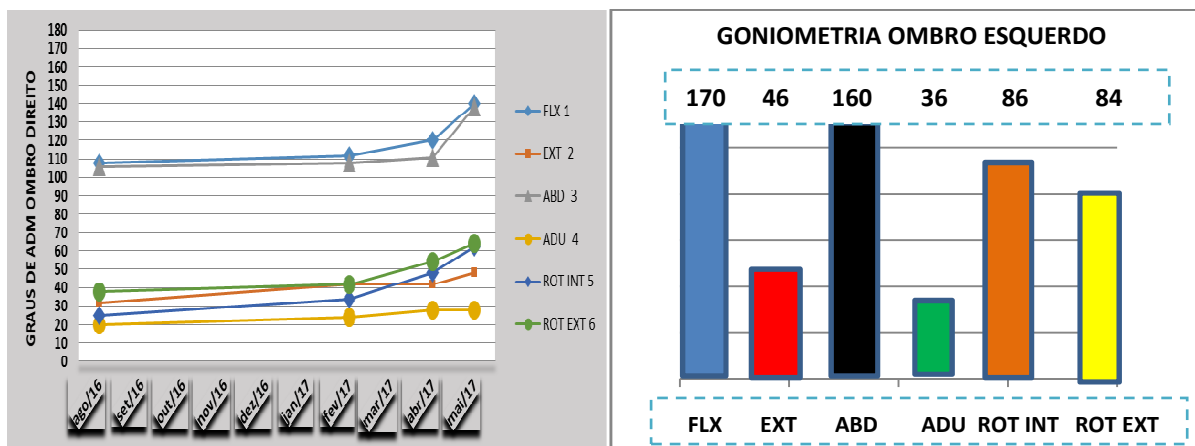
No teste de força muscular foram aplicado nos músculos deltóide, infraespinhal, supraespinhal, redondo menor, bíceps braquial e tríceps,obteve grau de força dois no membro superior direito (MSD) e grau quatro em membro superior esquerdo (MSE).

Para verificar se não houve comprometimentos de sensibilidade, o paciente

foi submetido à avaliação neurológica constituída de sensibilidade superficial para os dermatomos C4, C5, T1, T2, T3 e T4. E os reflexos bíceps e tríceps. (HOPPENFELD, 2008).

Para verificar amplitude de movimento utilizou-se o uso do goniômetro grande 20cm Trident – Mod GON- Futura Saúde. Conforme demonstrado no Gráfico 2. (Amélia Pasqual Marques, 2003)

Gráfico 2: Dados demonstrados através de exames de goniometria.



Fonte: Grifo Nosso.

Após avaliação traçou-se objetivos e condutas fisioterapêuticas em fase aguda com propósito de promover analgesia, melhorar ADM e propiciar ganho de força muscular. Conforme tabela 1 abaixo:

TABELA 1: CONDUTAS FISIOTERAPÊUTICAS APLICADAS.

CINESIOTERAPIA	ELETROTERRAPIA	RECURSOS
MOBILIZAÇÃO DA ESCÁPULA	Ultrassom terapêutico Ibramed Sonopulse III geração 2000, em modo pulsado com intensidade 0,75 (W/cm ²), por 3 minutos.	CRIOTERAPIA POR 20 min.
COAPTAÇÃO GLENOUMERAL ALONGAMENTO		

CAPSULAR, ATIVO ASSISTIDO E PASSIVO.		
EXERCÍCIOS DE ADM		BASTÃO E MOVIMENTOS PENDULARES, EXERCÍCIOS COM CORDA NO ESPALDAR.
EXERCÍCIOS ISOMÉTRICOS, MANTIDOS POR 8 SEGUNDOS.		MANUAL, CONTRA A GRAVIDADE, BOLA DENTE LEITE, BOLA SUÍÇA E TOALHA.
EXERCÍCIOS ISOTÔNICOS.		HALTER E CANELEIRA.

Fonte: Grifo Nosso.

DISCUSSÕES

A prática fisioterapêutica em seu contexto geral abrange diversas ferramentas nas quais podem ser utilizadas como recursos, terapia manual, cinesioterapia e crioterapia. O profissional fisioterapeuta exerce papel crucial e indispensável na reabilitação, visto que, o tratamento precoce de pós operatório de manguito rotador contribui para melhor prognóstico.

Souza et al (2006) apud Santos e Neto (s.d), apresenta que os meios fisioterapêuticos resultam em uma melhora significativa no processo inflamatório, no alívio algico e na amplitude do movimento. Logo foi verificado no estudo de caso realizado com a utilização da cinesioterapia e crioterapia. Entretanto Gosling além de utilizar os meios fisioterapêuticos citados acima, complementa o tratamento com o uso de ultrassom.

A cinesioterapia abrange vários tipos de exercícios que é realizado de

acordo com cada patologia, no estudo de caso foi realizado movimentos passivos nas primeiras sessões com o objetivo de ganho de amplitude de movimento. Assim o fato comprovado pelos autores Kisner e Colby (2005) deste modo os autores completam que o movimento passivo é benéfico para que ocorra diminuição do quadro algico, preserva a mobilidade, prevenir formação de contraturas, favorece a produção do líquido sinovial facilitando a regeneração tecidual.

De acordo com SOUZA (2001) apud BRITO (2008) a princípio é indicada a realização de exercício de codman que auxiliam na decoaptação, relaxamento do espasmo muscular, melhora da dor e preservação da amplitude articular mínima. Conforme o estudo de caso foi aplicado os exercícios pendulares dando ênfase a mobilidade articular.

Segundo KISNER e COLBY(2005) os exercícios de fortalecimento isométricos realiza se sem o movimento da articulação, ou seja, não há mudanças no comprimento da musculatura.

Para James et al (2005) os exercício isotônicos orientados de uma maneira progressiva, são mais eficientes para a melhora da funcionalidade e para o fortalecimento muscular, do que os exercícios globais que incluem treinos funcionais.

CONSIDERAÇÕES FINAIS

As autoras concluíram neste presente estudo, que a eficácia da cinesioterapia no pós-operatório de manguito rotador, necessita de uma boa elaboração de conduta, podendo gerar a melhora significativa do quadro de algia presente, bem como inflamações e edemas, ajudando também no ganho de flexibilidade e amplitude de movimento (ADM).

Ficando evidente que a fisioterapia tem papel primordial durante este processo de recuperação, visto que, promove melhora no quadro de instabilidade, retornando a funcionalidade, promovendo o conforto e proporcionando maior qualidade de vida.

REFERÊNCIAS

AMÉLIA PASQUAL MARQUES. **Manual de goniometria**. 2ª Edição, Baueri, SP, ed. Malone, 2003.

ANDRADE, R. P.; FILHO, M. R. C. C.; QUEIROZ, B. C. Lesões do Manguito Rotador. **Revista Brasileira de Ortopedia**, São Paulo, v. 39, n. 11/12 – Nov./Dez., 2004.

NOGUEIRA-BARBOSA, M. H.; VOLPON, J. B.; ELIAS JR, J.; MUCCILLO, G. Diagnóstico **por imagem nas rupturas do manguito rotador**. Acta Ortopedico Brasileiro, Rio de Janeiro, n.10, v.04, p.31-39, out/dez, 2002.

BRASIL. Ministério do Trabalho e Emprego. **LER/DORT – Programa de prevenção. Seção de segurança e saúde do trabalhador**. Brasília: Delegacia Regional do Trabalho no Estado de São Paulo; 2008.

BRASIL FILHO, R.; RIBEIRO, F. R.; TENOR JUNIOR, A.C.; FILARDI FILHO, C. S.; COSTA, G. B. L.; STORTI, T. M.; GARCIA, A. C.; LUTHI, H. V. Resultados do Tratamento Cirúrgico da Artropatia Degenerativa do Manguito Rotador utilizando Hemiartroplastia-CTA. **Revista Brasileira de Ortopedia**. N. 47, v. 01, p.66-72, 2012.

CARLOS, H. R.; JOÃO, S. S.; ROBERTO, L. S.; LUIS, G. B.; WILSON JUNIOR, C. S.; LEANDRO, Y. P. R. Resultados do tratamento artroscópico das rupturas do manguito rotador. **Acta Ortop Brasileira**, v. 18, n.01, p.15-28, 2010

CHECCHIA, S.L.; SANTOS, P.D. Síndrome do impacto: tratamento cirúrgico. **Revista Brasileira de Ortopedia**, n.26, p. 65-70, 1992.

DIAS, Matos M, Daltro C, Guimarães A. **Perfil clínico e funcional de pacientes com síndrome do ombro doloroso (PSS)**. p.547-53, 2008.

DUTTON, M. **Fisioterapia ortopédica: exame, avaliação e intervenção**. Tradução: Maria da Graça Figueró da Silva e Paulo Henrique Machado. – 2. Ed. – Porto Alegre: Artmed, 2010.

GODINHO, G. G.; FREITAS, J.M.A.; FRANÇA, F.O; ANDRADE FILHO, J.S; SCHIO, C.; PINTO JR, S. C. **Estudo da vascularização das bordas das lesões nas rupturas completas do manguito rotador**. Belo Horizonte, revista brasileira de ortopedia, n.43 v. 06. P169-172, 2007.

GRANDJEAN, E. **Manual de ergonomia**: adaptando o trabalho ao homem. Porto Alegre: Artes Médicas, 1998.

HOPPENFELD, S. **Propedêutica ortopédica** : coluna e extremidades. São Paulo: Atheneu, 2005.

JAMES, A. R.; GARY, H. L.; KEVIN, W. E. **Reabilitação Física das Lesões Desportivas**. São Paulo: Guanabara Koogan, 2000.

JAMES, HARRELSON, WILK. **Reabilitação Física do Atleta**. 3ª ed. Rio de Janeiro, 2005.

KISNER, C; COLBY, L. A. **Exercícios Terapêuticos Fundamentos e técnicas**. 4º ed. Barueri-SP: Manole, 2005.

LECH, O.; SEVERO, A. Ombro e Cotovelo. In: HEBERT. S.; XAVIER, R.; JUNIOR, A. G. P.; FILHO, T. E. P. B. **Ortopedia e Traumatologia: Princípios e Prática**. 3 ed. Porto Alegre, RS: Artmed; p.185-237, 2003.

MENDONÇA JR, H. P.; ASSUNÇÃO, A. Á. Associação entre distúrbios do ombro e trabalho: breve revisão da literatura, **Revista Brasileira de Epidemiologia**, Minas Gerais, v.08, n.02, p.167-176, 2005.

MORELLI, R. S. S.; VULCANO, D. R. Princípios e procedimentos utilizados na reabilitação das doenças do ombro. **Revista Brasileira de Ortopedia**, v. 28, n. 9, p.653-656, set. 1993.

MOORE, K. L. **Anatomia orientada para a clínica**. 3ª Edição, Rio de Janeiro, ed. Guanabara Koogan, 1994.

SANTOS, E. M; NETO, L. F. M. **A influência dos exercícios de Codman na síndrome do impacto no ombro um estudo retrospectivo**. Agosto.; 2012.

SOUZA. ANNA PULA FARIAS. Os efeitos dos diferentes recursos fototerapêuticos sobre a dor em indivíduos portadores de síndrome do impacto do ombro. Rio de Janeiro, v. 5, n. 6 – Nov/Dez, 2006 .

SOUZA, M. Z. **Reabilitação com complexo do ombro**. São Paulo, ed. Malone, 2001.

